

ONICOMICOZE DERMATOFITICE

Adriana Turculeanu¹, Maria Bălăsoiu², Carmen Avrănescu¹, Anca Ungureanu¹, Doina Olaru²¹ UMF Craiova, Facultatea de Medicină Generală, Disciplina Microbiologie-Imunologie² UMF Craiova, Facultatea de Medicină Generală, Disciplina Psihologie Medicală**Cuvinte cheie**onicomicoze, dermatofiți,
Trichophyton verrucosum

Unghiile, ca anexe ale epidermului, pot fi sediul unor afecțiuni fungice care, deși nu sunt grave din punct de vedere clinic, provoacă neplăceri din punct de vedere estetic și pe plan social. În acest spectru etiologic se înscriu și dermatofitiții.

În studiul de față ne-am propus studiul implicării dermatofitelor în patologia unghială la un lot de 40 pacienți suspecți din punct de vedere clinic a prezenta onicomicoze dermatofitice.

Dintre cele 40 probe biologice studiate 36 au fost pozitive pentru *Trichophyton verrucosum* și 4 pentru *Candida albicans*.

Spectrul de chimiosensibilitate pentru *Trichophyton verrucosum* a fost : sensibil la : Nistatin (36), Amphotericină B (36), Ketoconazol (36), Econazol (36), Flucytosine (29), Fluconazol (29), Miconazol (26); moderat sensibil la: Miconazol (10); rezistent la: Flucytosine (7), Fluconazol (7).

Keywordsonicomicosys, dermatofitys,
Trichophyton verrucosum**Dermatofites onicomicosys**

The nails, as annexes of the skin, can be the origin of various fungous affections, which, even though they are not too serious from a clinical point of view, provoke nuisance from an esthetic point of view and on a social plan. In this etiologic spectrum we can find dermatofitys as well.

In this study, we will research the implications of dermatofitys in nail pathology on a group of 40 patients, suspects from a clinical point of view of suffering from dermatofitys onicomicosys.

Of the 40 biological samples studies, 36 were positive for *Trichophyton verrucosum* and 4 for *Candida albicans*.

The spectrum of chemical sensitivity for *Trichophyton verrucosum* was: sensitive at: Nistatin (36), Amphotericină B (36), Ketoconazol (36), Econazol (36), Flucytosine (29), Fluconazol (29), Miconazol (26); moderately sensitive at: Miconazol (10); rezistent at: Flucytosine (7), Fluconazol (7).

Introducere

Unghiile și părul, sunt anexe ale epidermului cu funcție de protecție^(10,11). Ele au o caracteristică comună: sunt alcătuite dintr-o keratină diferită de cea a stratului cornos al învelișului cutanat, o keratină densă, dură, pe când cea a învelișului cutanat este de consistență redusă.

Onicomicozele (*tinea unguium*) sunt leziuni

cauzate de localizarea la nivelul unghiilor a unei agresiuni fungice. Ele pot fi: onicomicozele dermatofitice și onicomicozele candidozice;

a) Onicomicozele dermatofitice

Fungii dermatofiți sunt o categorie de fungi ce se caracterizează prin două aspecte: au keratina ca nutrient electiv, de unde tropismul lor pentru epidermă, păr și unghii^(4,8); au caractere morfologice aparte: *hife* în formă de candelabru, de coarne de cerb, uneori spiralate și *macroconidii* caracteristice^(1,2,3).

Fungii dermatofiți aparțin genurilor: Epidermophyton, Microsporium și Trichophyton.

Adresa de corespondență:

Prof. univ. dr. Adriana Turculeanu
str. Brazda lui Novac, nr.15, Craiova, Dolj, 200690;
email: turculeanu_balasoiu@yahoo.com

Semnificația clinică a fungilor dermatofiți depistați într-un anume context lezional al fernerelor este indiscutabilă, iar izolatele trebuie identificate^(6,7).

Fungii dermatofiți determină afecțiuni mai frecvent la unghiile de la picioare decât la cele de la mâini. Ei pot interesa la mâini unghiile unuia sau mai multor degete, iar la picioare în special unghiile degetelor mari.

Sunt rare la copil, dar sunt frecvente la adulți, atât la tineri cât și la vârstnici.

Aspecte clinice. Invazia fungică se manifestă inițial la capătul distal al unghiei, câteodată la o margine laterală a acesteia (excepțional la bază) prin apariția unei modificări de colorație a unghiei, ca o pată opacă, albă, galbenă, cenușie sau cafenie, care se distinge ușor prin transparența tablei. În timp ce pata înaintează din punctul inițial invadat, spre bază în sens opus direcției în care progresează unghia în creștere, tabla externă este decolată și ridicată de hiperkeratoza patului și de presiunea grămezilor keratinice subiacente, se deformează, devine mată și friabilă^(1,2,3,5,6,7,8,10).

Fragmente din partea ei distală se detașează, ceea ce face ca lungimea unghiei să apară net diminuată. Câteodată tabla se exfoliază aproape în întregime și în locul ei se vede patul unghial, poros, noduros, boselat, cu porțiuni în relief alternând cu adâncituri, de culoare cenușie-negricioasă prin impregnare cu praf.

O caracteristică importantă pentru diagnostic: o infecție unghială cu dermatofiți nu se însoțește de perionixis și nici de fenomene dureroase, ceea ce o deosebește de onicomicozele provocate de *Candida*^(2,3,9).

b) Onicomicozele candidozice - sunt leziuni ale unghiilor determinate de infecții ale acestora cu ciuperci levuriforme aparținând genului *Candida*.

Obiective

În studiul de față ne-am propus evidențierea etiologiei fungice în patologia unghială, precum și spectrul de chimiosensibilitate la antifungice al fungilor izolați.

Material și metodă

a. Material

Studiul s-a efectuat pe un număr de 40 pacienți prezentați pentru afecțiuni ale unghiilor, suspecte a fi produse de fungi.

b. Metodă

1) Recoltarea produselor patologice:

Recoltarea s-a efectuat prin decuparea fragmentelor de unghie de la mâini sau picioare, modificate ca aspect (culoare sau multistratificate) sau prin raclare cu chiureta sterilă a detritusurilor de sub tablă.

2) Prelucrarea eșantioanelor recoltate:

a) Microscopie directă:

Examinarea fragmentelor de unghie sau a detritusurilor de sub tablă s-a efectuat pe preparat umed montat între lamă și lamelă cu soluție KOH 40%, preparat încălzit în flacăra becului de gaz pentru clarificare câteva minute.

S-a examinat preparatul cu mărire redusă, apoi detaliile cu mărire puternică (100x). Apariția unui miceliu cu hife ramificate în coarne de cerb și chlamidoconidii numeroase și înlănțuite - a sugerat prezența dermatofitului *Trichophyton verrucosum* (Figura 1-2).

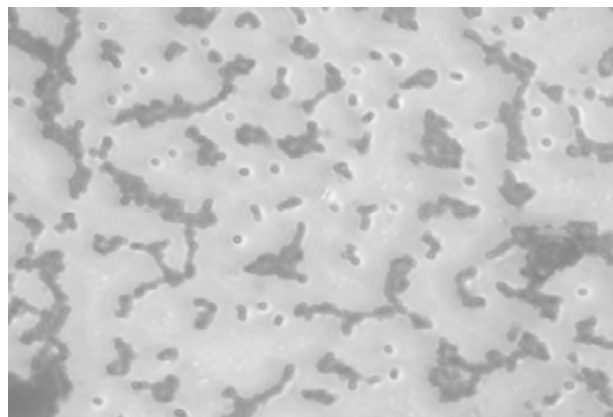


Figura 1 - *Trichophyton verrucosum* – unghie (caz 1)




Figura 2 - *Trichophyton verrucosum* – unghie (caz 2)

b Izolarea fungilor:

S-a realizat prin însămânțarea unui fragment din fiecare probă biologică recoltată pe mediul lichid Sabouraud și pe mediul solid Sabouraud, cu sau fără gentamicină, cloramfenicol și cicloheximidă.

A urmat incubarea la 37°C pentru mai mult de 72 ore, mergând până la 3 săptămâni.

După 24-72 ore din mediul lichid Sabouraud s-a efectuat zilnic un frotiu, fixat și colorat Giemsa, care a fost examinat la microscop.

De asemenea, zilnic, timp de 3 săptămâni, au fost urmărite mediile solide Sabouraud însămânțate în vederea sesizării momentului apariției coloniilor de dermatofiți și a identificării acestora.

c Identificarea fungilor pe baza caracterelor de cultură:

Pe mediul lichid Sabouraud s-a observat opacifierea uniformă a mediului.

Pe mediul solid Sabouraud *Trichophyton verrucosum* a determinat, după 14 zile de incubare, colonii bombate, alb-cenușii;

d Identificarea fungilor pe baza caracterelor morfologice:

Această etapă s-a realizat prin efectuarea unui frotiu fixat și colorat Giemsa din mediul lichid Sabouraud și din coloniile dezvoltate pe mediul solid Sabouraud. Această microscopie a evidențiat: miceliu cu hife ramificate în coarne de cerb, chlamidoconidii numeroase și înlănțuite – aspect considerat a fi determinat de fungul *Trichophyton verrucosum* (Figurile 1-2).

3) *Antifungigrama* - ultima etapă a diagnosticului de laborator.

Testarea chimiosensibilității fungilor izolați la antifungice s-a efectuat pe mediul solid Sabouraud pentru fungii din genul *Trichophyton*.

Rezultate și discuții

1. Numărul total probe biologice cercetate: 40 probe de unghie.

Localizarea afecțiunilor suspectate a fi determinate de fungi la nivelul unghiilor s-ar explica prin existența unor factori favorizanți ai apariției onicomicozelor: contact prelungit cu lichide cu pH alcalin, realizat frecvent cu ocazia spălării rufelor, sau prin traumatismul provocat de îngrijirile în scop estetic ale unghiilor, care lasă cale liberă agresiunilor prin fungi în șanțul care separă repliul de placa unghiei.

2. Agenții izolați din probele reprezentate de fragmente de unghie: *Trichophyton verrucosum* = 36 probe;

Candida albicans = 4 probe.

3. Susceptibilitatea la antifungice a fungului *Trichophyton verrucosum*

Antifungicele la care s-a realizat testarea au fost: Amphotericină B, Nistatin, Flucytosin, Econazol, Ketoconazol, Miconazol, Fluconazol.

a)- zona sensibilului (figura 3):

Trichophyton verrucosum a fost sensibil la: Nistatin (36), Amphotericină B (36), Ketoconazol (36), Econazol (36), Flucytosine (29), Fluconazol (29), Miconazol (26).

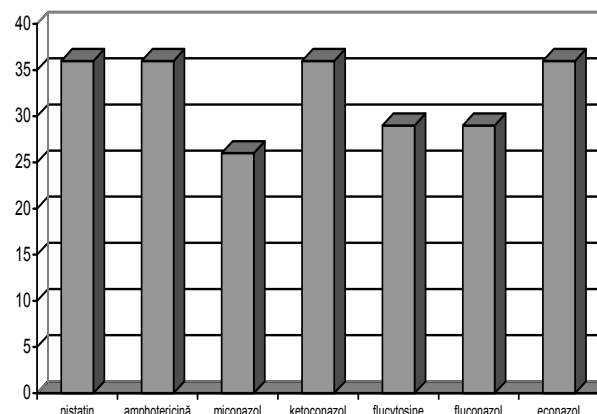


Figura 3 - Chimiosensibilitatea la antifungice a fungului *Trichophyton verrucosum* - zona sensibilului

b)- zona moderat sensibilului: (figura 4):

Trichophyton verrucosum a fost moderat sensibil la Miconazol (10).

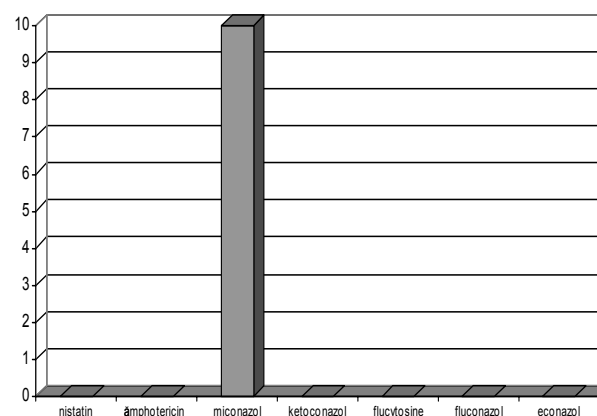


Figura 4 - Chimiosensibilitatea la antifungice a fungului *Trichophyton verrucosum* - zona moderat sensibilului

c)- zona rezistent (figura 5):

Trichophyton verrucosum a fost rezistent la: Flucytosine (7), Fluconazol (7).

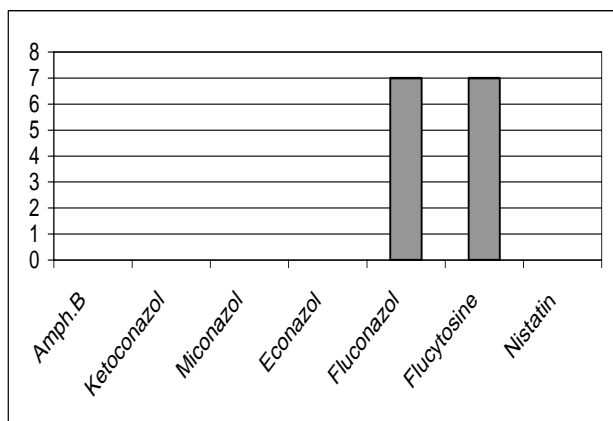


Figura 5 - Chimiosensibilitatea la antifungice a fungului *Trichophyton verrucosum*- zona rezistent

Concluzii:

Unghiile pot fi sediul unor frecvente afecțiuni fungice în practica medicală. Mult mai frecvent pot fi afectate unghiile de la mâini, comparativ cu cele de la picioare.

Cel mai frecvent fung incriminat în etiologia stărilor patologice la nivelul unghiilor a fost *Trichophyton verrucosum*, urmat de *Candida albicans*;

Spectrul de chimiosensibilitate al fungului *Trichophyton verrucosum* a arătat o sensibilitate crescută la majoritatea antifungicelor testate, rezistența fiind semnalată doar la Fluconazol și Flucytosin.

Este extrem de utilă efectuarea antifungigramei pentru că medicul curant trebuie să-și aleagă antifungicul adecvat din gama sensibilului, dar și în funcție de forma de prezentare a acestuia și în funcție de zona organismului afectată, care face ca

o anume cale de administrare a antifungicului să fie eficientă sau nu (antifungicul se va administra pe cale generală sau pomadă sau unguent pentru a fi eficient asupra fanerei afectate).

Diagnosticul micologic, deși este extrem de laborios, se impune ca o necesitate în practica medicală, pentru stabilirea corectă a etiologiei afecțiunii; în același timp acest diagnostic micologic permite efectuarea unei anchete epidemiologice corecte și eficiente, ca și aprecierea corectă a evoluției bolii și a perioadei de timp necesară vindecării.

Bibliografie

1. **Ajello L, Hay R Y, Buiuc D** "Microbiologie medicală", Ed. Didactică și Pedagogică, RA București, 1992, 357-387
2. **Buiuc D, Neguț M** „Tratat de Microbiologie Clinică”. Ed. Medicală, București, 1999, 214-349, 925-942
3. **Rodica Maria Cosgarea:** Afecțiunile părului și scalpului, Ed. Medicală Universitară Iuliu Hațieganu, Cluj- Napoca, 2002
4. **Dimache Ghe, Panaitescu D** Microbiologie și Parazitologie Medicală, Ed. Uranus, București, 1994, 284-299
5. **Fromling R A** „Mycology, Manual of Clinical Microbiology”, 6-th edn, AMS Press, Washington D.C, 1995
6. **Kwon-Chung J, Bennett J** Medical Mycology, Lea and Febiger, Philadelphia, 1992
7. **Merz W G, Roberts G D** Detection and recovery of fungi from clinical specimens, In P.R.Murray, E.J. Baraon et al.: Manual of clinical Microbiology, 6-th edn, ASM, Washinton DC, 1995
8. **Rădulescu S, Meyer AE** „Parazitologie medicală”, Ed.All, Bucuresti, 1992
9. **Vulcan P, Wolfshaut A, Bogdan C** Bolile părului și unghiilor, Ed. Medicală, București, 1989
10. **Wery M** „Protozoologie Medicales”, De Borck and Larcier S. A., Bruxelles, 1995, 3-256