

UTILIZAREA SUBSTANȚELOR DE CONTRAST ÎN ECOGRAFIE

Ioana Alina Anca*, Oana Racovițan**

REZUMAT

Ameliorarea imaginilor ecografice se bazează pe utilizarea de soluții injectabile ce conțin microparticule de galactoză. Impedanța acustică diferită a acestora determină timp de 2-4 minute apariția contrastului în circulația sanguină. Prin asocierea acidului palmitic se împiedică rezorbția imediată a galactozei la nivelul capilarelor pulmonare, ceea ce permite realizarea contrastului și la nivelul cavităților cardiace stângi. Substanțele de contrast sunt utile în examinarea ecografică cardiacă, vasculară și tisulară în modul bidimensional și Doppler. În condițiile respectării posologiei, acestea constituie un element de ameliorare a informațiilor ecografice, fiind lipsite de riscuri sau de efecte secundare majore.

Cuvinte cheie: ecografie bidimensională, Doppler, substanțe de contrast

Ecografia reprezintă o metodă de investigare neinvazivă care utilizează ultrasunetele pentru obținerea de informații morfo-funcționale. Modul în care diferitele structuri, normale sau patologice, reflectă ultrasunetele este tradus în semnale optice, al căror ansamblu constituie o imagine care oferă informații utile asupra structurilor investigate.

Progresele înregistrate în ultima perioadă în domeniul metodelor de explorare medicală au dus la apariția unei multitudini de tehnici ecografice diferite. Utilizarea judicioasă a acestora se bazează pe principiul complementarității lor.

Ecografia de contrast este o tehnică ce folosește administrarea intravasculară de substanțe "ecogene" și urmărirea momentului și locului apariției ecourilor la nivelul structurilor examinate. Prima descriere a metodei a fost făcută în 1969 de Kramer și Gramiak Shah. Principiul pornește de la constatarea interferențelor cu sonarul submarinelor determinate de petele de ulei din apă (densitatea diferită a apei și uleiului determină o interfață acustică).

Substanțele de contrast au început să fie utilizate în examinarea echocardiografică în anii 80. Injectarea cu presiune de ser fiziologic sau glucoză 5 % într-o venă periferică sau centrală determină la vârful cateterului sau acului niște "microcavități". Acestea creează multiple interfețe reflectogene pentru fasciculul de ultrasunete.

La ora actuală există preparate de contrast special concepute pentru examinarea ecografică, ce conțin microparticule de diferite zaharuri.

Agenții de contrast cu microparticule de D-galactoză sunt utilizate în examinarea ecocardiografică. Administrarea într-o venă periferică realizează diferențe de impedanță acustică între fluxul sanguin și microparticulele de galactoză, cu apariția contrastului în atrul drept, ventriculul drept și în artera pulmonară, D-galactoza fiind apoi rezorbită

ABSTRACT

Use of contrast agents in ultrasound

Contrast agents containing D-galactose microparticles improve the two-dimensional ultrasound informations. The different acoustic impedances generated by D-galactose microparticles produce a contrast effect into the blood flow. Rapid resorption of the D-galactose in the pulmonary capillares is avoided by the association of palmitic acid. This new formula is now commonly used for ultrasound studies. Contrast agents are used in cardiac, vascular and tissue examinations, in both two-dimensional and Doppler mode. In the appropriate dosage, contrast agents are safe and usefull in improving the ultrasound informations.

Key words: two-dimensional Doppler ultrasound, contrast agents

în capilarele pulmonare. În cazul unui șunt stânga-dreapta, se percepe o "zonă de spălare" ce corespunde sângelui neincărcat cu substanță de contrast provenit din cordul stâng - semn indirect (Fig.1). În șunturile dreapta-stânga se observă în mod direct trecerea substanței din cavitățile drepte în cele stângi, cu posibilitatea de localizare a nivelului și calibrului defectului septal, chiar și a importanței șuntului (Fig.2). Tehnica este utilizată și în evidențierea regurgitațiilor valvulare. Principalele substanțe utilizate sunt Echovist 200 și 300.

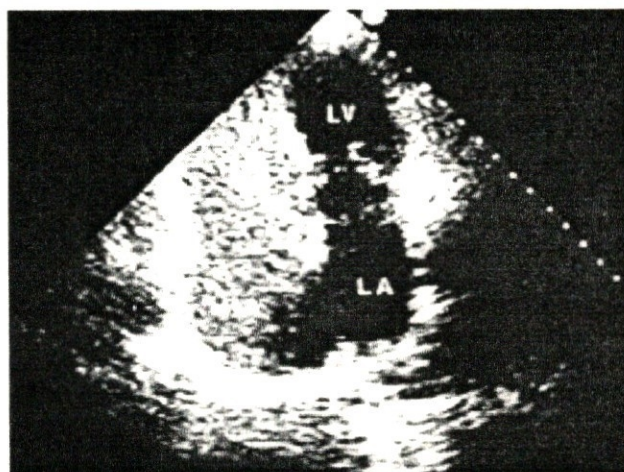


Fig. 1 Aspect ecografic al zonei "de spălare" din șuntul stânga-dreapta după injectarea intravenoasă a 4 ml substanță de contrast. Pacient cu DSA tip ostium secundum.

* Ioana Alina Anca - Medic primar Pediatriu Clinica "Prof. Dr. Alfred Rusescu" - București

** Oana Racovițan - Medic rezident Pediatrie

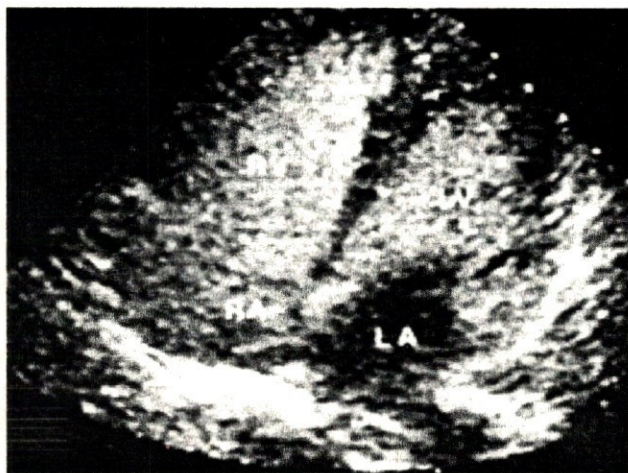


Fig. 2 DSV cu șunt dreapta-stânga după administrarea unei doze totale de 8 ml substanță de contrast. Contrast evidențiablecografic la nivelul atrului și ventriculului drept, iar la sistola următoare și la nivelul ventriculului stâng. Lipsa contrastului în atrul stâng.

Echovist 200 (Schering)

Compoziție: 1 flacon D-galactoză + 1 flacon de soluție apoasă D-galactoză (13,5 ml).

Proprietăți: concentrația de substanță de contrast 200 mg/ml, osmolaritate efectivă 1699 mOsm la 37°C. Soluția preparată are aspect alb lăptos, conține microparticule de D-galactoză și microbule de gaz.

Posologie și mod de administrare: substanța poate fi administrată la adult și la copil, inclusiv la nou-născut.

- Nou-născut - 1 lună 0,5 ml/doză,
- 1 lună - 12 luni 1-2 ml/doză,
- 1 - 5 ani 2 ml/doză,

Numărul maxim de administrări este de cinci pentru o examinare. Nu necesită o pregătire prealabilă deosebită.

Indicații:

- studiul structurilor anatomice cardiace,
- detecția și localizarea șunturilor dreapta-stânga,
- detecția șunturilor stânga-dreapta,
- insuficiențe valvulare la nivelul cordului drept,
- șunturi restante postchirurgicale,
- zone de ischemie miocardică.

Contraindicații: galactozemie congenitală.

Reacții adverse: iritație la locul de administrare.

O nouă formulă de contrast (reprezentant Levovist - Schering) utilizată în examinarea ecografică se caracterizează prin "rezistență" la trecerea prin capilarele pulmonare, pe care o păstrează intact, datorită prezenței în compoziția sa a acidului palmitic. Această proprietate îi conferă avantajul de a putea realiza efectul de contrast atât la nivelul cavităților drepte cardiace, cât și a celor stângi, la pasajele următoare. La ora actuală, substanța este larg utilizată atât în ecocardiografie cât și în examinările Doppler vasculare periferice și tisulare.

Compoziție: Galactoză 999 mg și acid palmitic 1mg

Caracteristici fizico-chimice:

Levovist cu concentrația 200 mg microparticule/ml de suspensie, osmolaritatea maximă a soluției la 37° C este de 1175 mosm/kg, osmolaritatea reală a filtratului la 25° C este

de 910 mosm/kg, vâscozitatea soluției preparate este de 1,4.

Levovist cu concentrația 300 mg microparticule/ml de suspensie, osmolaritatea maximă a soluției la 37° C este de 1965 mosm/kg, osmolaritatea reală a filtratului la 25° C este de 980 mosm/kg, vâscozitatea soluției preparate este de 3,6.

Levovist cu concentrația 400 mg microparticule/ml de suspensie, osmolaritatea maximă a soluției la 37° C este de 2894 mosm/kg, osmolaritatea reală a filtratului la 25° C este de 950 mosm/kg, vâscozitatea soluției preparate este de 8,0.

Proprietăți farmacocinetice:

Studiile farmacocinetice au fost efectuate cu Levovist 400 mg/ml folosind volume de injecție între 35 și 75 ml. După administrarea intravenoasă, microparticulele de galactoză se dizolvă rapid în fluxul de sânge. Galactoză se repartizează în spațiul extracelular intrând apoi în calea de metabolizare a glucozei (galactoză 1 fosfat → glucoză 1 fosfat) fără intervenția insulinei. La concentrații plasmatice de peste 50 mg % galactoză se excretă renal. Galactoză și acidul palmitic sunt produse prezente în mod fiziologic în organism, timpii de înjumătățire plasmatice fiind de 10-15, respectiv 1-4 min.

Indicații terapeutice:

Levovist este un produs de contrast utilizat în echocardiografia bidimensională permițând evidențierea cavităților drepte și, datorită proprietății sale de a traversa patul vascular pulmonar, permite și evidențierea cavităților cardiace stângi.

În ecografia Doppler cardiacă și vasculară realizează o creștere semnificativă a semnalului Doppler în cavitățile cardiace, circulația periferică și tisulară. Este indicat în cazurile în care intensitatea semnalului Doppler este insuficientă.

Efecte secundare posibile:

- dureri, senzație de cald / frig la locul administrării
- dispnee
- HTA
- greață, vărsături
- cefalee, vertij
- reacții cutanate
- iritație locală (hiperosmolaritatea substanței poate produce o iritație endotelială tranzitorie)

Precauții de utilizare: este necesar un bilanț corect al încărcăturii osmotice totale la pacienții cu IC severă (stadiul IV - NYHA).

Contraindicații: galactozemie congenitală.

Supradozaj: semnele intoxicației sunt determinate de creșterea volemiei. Tratamentul constă în administrarea iv de diuretice, sub controlul ionogramei serice.

Posologie și mod de administrare:

Substanța se utilizează la adult și la adolescentul de peste 15 ani. Suspensia se prepară imediat înaintea administrării.

Doze recomandate:

- **echocardiografia bidimensională:** 10 ml din soluția 300 mg/ml
- **echocardiografia de efort:** 5-8 ml din soluția 400 mg/ml
- **examinarea numai a cavităților drepte:** 4-10 ml din soluția 300 mg/ml

Administrarea iv se face sub formă de bolus. Pentru evaluări cantitative și în scopul obținerii unui contrast reproductibil injecția de Levovist va fi imediat urmată de injecția a 5-10 ml ser fiziologic.

ecografie Doppler vasculară:

- 10-16 ml din soluția 200 mg/ml în cazul semnalului Doppler de intensitate medie dar insuficient

- pentru diagnostic;
- 5-10 ml din soluția 300mg/ml în cazul semnalului Doppler slab (vase mici, flux sanguin lent sau condiții nefavorabile de examinare);
- 5-8 ml din soluția concentrată de 400 mg/ml în cazul semnalului Doppler foarte slab sau absent.
- **ecografie Doppler cardiacă:**
- 10-16 ml din soluția 200 mg/ ml
- 5-10 ml din soluția 300 mg/ml în cazul semnalului Doppler foarte slab sau nedetectabil și pentru evidențierea unei insuficiențe mitrale;
- 4-10 ml din soluția 200 mg/ml pentru examinarea cavităților drepte.

Pentru o creștere omogenă a semnalului Doppler este necesară administrarea continuă cu un ritm de 1-2 ml/sec. În unele cazuri poate fi necesară reptarea administrării substanței de contrast pentru examinarea mai multor planuri de secțiune.

Obținerea unui semnal mai intens sau prelungirea în timp a efectului se poate realiza utilizând aceeași doză dintr-o soluție cu concentrație mai ridicată. Durata efectului de creștere a semnalului este de 2-4 minute.

Doza maximă: 6 administrări din doza recomandată.

Utilitatea acestui tip nou de agent de contrast este demonstrată de superioritatea rezultatelor comparativ cu

cele din simpla examinare bidimensională și Doppler. Spre exemplu, în cazul tumorilor hepatice ecografia de contrast aduce date suplimentare cu privire la vascularizația și caracteristicile vaselor tumorale, permite evidențierea tumorilor multiple, a caracterul hipo sau hipervascular al tumorii, are o acuratețe crescută în diagnosticul trombozelor sau invaziei vasculare de vecinătate. Ecografia de contrast asigură o bună analiză Doppler spectral a vaselor tumorale și permite studiile de cinetică de contrast (curbele wash-in/out).

În concluzie, ecografia de contrast poate fi considerată o tehnică modernă ce completează examenul ecografic clasic în scopul obținerii de informații morfo-funcționale în afecțiuni cardiace, vasculare și tisulare. În condițiile respectării posologiei și indicațiilor, efectele secundare sunt practic absente.

BIBLIOGRAFIE:

1. **Apetrei E.:** Ecocardiografie Ed. Medicală București, 1990
2. **Feigenbaum H.:** Echocardiography, 5 th ed. Lea & Febiger, Philadelphia, 1994
3. **Sommer B.:** Pediatriche Ultraschalldiagnostik in der Praxis, W. de Gruyter, Berlin-N.Y., 1991